

Diente geminado: reporte de caso y revisión de literatura

Geminated teeth: a case report and review of literature

**Dra. Violeta Bolaños López*

***Dra. Fabiola Rojas Tabash*

RESUMEN

La geminación es una rara anomalía de desarrollo de los tejidos duros del diente, derivada del intento que hace un germen dental por dividirse; la caracteriza una invaginación provocada por la formación incompleta de dos dientes, presenta dos coronas total o parcialmente separadas, con una sola raíz y un solo conducto radicular. Los términos de diente doble, formaciones dobles y unión de dientes, se utilizan para describirla. En la geminación, el número total de dientes es normal. Su prevalencia es poco frecuente y más común en la región maxilar anterior. La etiología es desconocida aunque se relaciona con interacciones complejas de variedad de factores genéticos y ambientales.

En este artículo se presenta la revisión de literatura sobre geminación y el caso de una paciente femenina de 8 años de edad, con un canino temporal maxilar geminado, asintomático y que no necesitó tratamiento.

PALABRAS CLAVE

Diente geminado, anatomía dental, anomalías dentales.

ABSTRACT

Gemination is a rare developmental disorder in tooth's hard tissues, as a consequence of a dental germ division, characterized by invagination that will provoke an incomplete formation of two teeth, which results in two crowns partially or totally separated with one root and one unique root canal. Concepts as double tooth, double formations, joined teeth are used to determine this dental anomaly. Total teeth numbers in germination are normal. Prevalence is in frequent, being usually found in the anterior maxillary region. Even though etiology is unknown it is related to complex interrelated genetic and environmental factors.

This article reviews literature about germination and a case of an 8 year old female infant who presented an asymptomatic geminated maxillary temporal canine; which did not need treatment.

KEYWORDS

Tooth geminated, dental anatomy, dental anomalies.

INTRODUCCIÓN

Los desórdenes de desarrollo dental pueden deberse a anomalía en la diferenciación de la lámina del germen dental o de anomalías en la formación de los tejidos duros dentales (Juárez, Monteiro y Antunes, 2004). En algunos casos, ambas etapas de diferenciación son anormales y están alteradas (Turkaslan, Gokce y Dalkiz, 2007).

Las anomalías dentales han sido clasificadas en diferentes grupos: anomalías de volumen, de número, de forma, de posición y por unión. La

geminación está clasificada entre las de unión por Hernández y col. (2002). Otros autores la describen como anomalía de forma o número, ya que la alteración en la forma y el número de dientes en las arcadas, es consecuencia de la unión o división entre los gérmenes dentales.

Según Juárez y col. (2004) puede ser parcial o total; dependiendo de la invaginación en la corona y/o de la raíz, se determinará el grado de división (Peyrano y Zmener, 1995; Cameron y Widmer, 1997). Puede involucrar la dentina y/o esmalte, o incluso la pulpa (Weinstein, Rosano, Falbro y Taschieri, 2010).

*Profesora Asociada, Facultad de Odontología. Universidad de Costa Rica. violetabl@hotmail.com

**Profesora Interina, Posgrado en Odontopediatría. Universidad de Costa Rica. fabyrojastabash@hotmail.com

La geminación resulta en la formación de un gran diente con corona bífida (división parcial), o en dos dientes completamente divididos hasta el final de la corona y/o la raíz (Hamasha y Al-Khateeb, 2004). La geminación total puede dar lugar a un supernumerario, lo que da una imagen de espejo de la pieza de al lado (Hassan y Al- Sanaj, 1989).

Definición

Geminación es una anomalía que se origina cuando un germen dental hace un intento de dividirse en dos, por invaginación, con el resultado de la formación incompleta de dos dientes (Mohapatra, Prabhakar y Raju, 2010; Braun, Appel y Frentzen, 2003; Neves, Neves y Farinhas, 2002). Se conoce también como esquizodontia, si la geminación es completa (Koenen y Pahncke, 2008).

Según Itkin en Nahmias y Rampado (2002), de la geminación resulta la formación de dos coronas idénticas, y clínicamente el número de dientes en la arcada es normal (Nirmala, Velpula, Nuvvula y Mallineri, 2012).

Es la formación del equivalente a dos dientes a partir del mismo folículo dental (Tannenbaum y Ailing, 1999; Caliskan, 1992), con apariencia clínica de una sola estructura dental que soporta dos coronas individuales (Tumen, Hamanci, Kaya, Tumen y Celenk, 2007; David, Krakoviak y Pirani, 1997), el diente puede ser de tamaño y dimensión normal, o un par de dientes de los cuales uno es de tamaño normal y el otro es de forma rudimentaria, que pueden fusionarse de acuerdo con el del estado de diferenciación de las células formadoras (Caliskan, 1992).

Según Hamasha (2004) la geminación tiene la corona grande, presenta una raíz, y el número de dientes en el arco dental es normal, el diente con la anomalía cuenta como una sola pieza.

Se produce una doble o bífida corona por la división de un germen normal (Siqueira, Braga, Martins, Raitz y Martins, 2004).

Los autores manifiestan que los dientes geminados en la dentición temporal, tienen que ser cuidadosamente analizados, ya que pueden estar asociados con anomalías en la dentición permanente (Tarasing y Balaji, 2010). Los términos: "diente doble", "formaciones dobles", "unión de dientes", "dientes fusionados", se utilizan para describir geminación y fusión, ambos son anomalías de desarrollo de los dientes primarios y permanentes (Aguilo, Gandia, Cibrian y Cátala, 1999).

Etiología

La etiología es desconocida, se sugiere que puede ser resultado de un trauma que ocurre durante el desarrollo del germen o yema dental. Parece ser causada por interacciones complejas de una variedad de factores

genéticos y ambientales (Tomazinho, Baratto, Leonardi, Haragushiku y Campos, 2009), déficit vitamínico o enfermedades sistémicas (Tarasing y Balaji, 2010); también se ha observado una evidencia de tendencia familiar (Hamasha y Al-khateeb, 2004; Braham, 1995).

El desarrollo de trastornos dentales puede deberse a anomalías en la morfo-diferenciación de la lámina dental y los gérmenes de las piezas dentales, lo cual provoca: anomalías de número, forma y tamaño, o anomalías en la formación de los tejidos duros dentales que promueven las anomalías de estructura. En algunos casos, ambas etapas de la diferenciación son anormales. Si fuera de origen genético, la geminación dental respondería a una herencia recesiva autosómica o dominante con muy poca penetración (Juárez et al., 2004; Hernandez, Torres, Infante, y Gutierrez, 2002; Law, Fishelberg, Skribner y Lin., 1994).

Los disturbios en el desarrollo dental, no siempre son congénitos, pueden ser inherentes, hereditarios, adquiridos o idiopáticos (Tarasing y Balaji, 2010; Turkaslan et al., 2007).

Las anomalías dentales de tamaño, forma y estructura son causadas por falla de invaginación durante la odontogénesis (Mohapatra et al., 2010). Si hay falla en la odontogénesis por una sobre o baja producción en el surco dental y si ocurre incremento en la invaginación, puede provocar anomalías en el número dental, como la geminación (Koenen y Pahncke, 2008).

La etiología de la geminación no es clara, se mencionan factores ambientales como embriopatía por talidomida, exposición fetal a alcohol o hipervitaminosis de la embarazada, diferencias raciales (Cetinbas en Weinstein y col., 2010), e interferencia metabólica local que ocurre durante la morfo-diferenciación del germen (Koenen y Pahncke, 2008).

Prevalencia e incidencia

La prevalencia de esta anomalía es poco frecuente, menor a 1%, ocurre predominantemente en incisivos y caninos en la dentición normal, o entre un diente normal y un supernumerario según Levitas en Weinstein y col. (2010). Es más común en la dentición temporal, con una prevalencia del 0.5%, y en la dentición permanente del 0.1% (Caliskan, 1992; Pinkham, Casamassino, Fulds, Mc Tique y Nowak, 1996; Beltes y Haung, 1997; Shariff, Nair y Kashyap, 2010). Según Sener, Unler, Basciftci y Bosdeg (2012) la prevalencia varía en un rango de 0.07% a 2.1%.

La incidencia varía de 0.5 a 2.5 % en dentición primaria, y de 0 a 0.8 % en dentición permanente (Beltes y Haung, 1997); y según varios autores como Clayton, Brook, Blaney en Nahmias y Rampado (2002), no tiene predilección por sexo.

Es más habitual en dientes anteriores, en los incisivos maxilares, aunque también puede afectar premolares y molares (Hernández et al., 2002), y es extremadamente raro encontrarla en molares mandibulares (Tesis, Steinbock, Rosenberg y Kaufman, 2003; Juárez et al., 2004; Koenen y Pahncke, 2008).

En la dentición temporal son más afectados los incisivos mandibulares, según Neville en Kremerier, Pontius, Klaiber y Hulsmann (2007).

La frecuencia de los casos bilaterales es de 0.02% en ambas denticiones, según Duncan en Hernández et al. (2002) (Juárez et al., 2004).

Con respecto a la aparición en las diferentes razas, es más propicio su hallazgo en la raza mongoloide, con 5%, que en la caucásica con 0.5% (Hernández et al., 2002; Karacay, Guven y Koymen, 2006).

En un estudio realizado por Hamasha y Al-Khateeb (2004) en el cual revisaron 9373 piezas dentales de adultos en Jordania, 21 presentaron geminación y, de estas, 5 correspondían a incisivos centrales maxilares.

En estudio realizado por Backman y Wahlin (2001) en 739 niños suecos, solo dos lo presentaron, uno en el incisivo lateral inferior y otro en un incisivo central superior.

Características clínicas y radiográficas

Clínicamente la experiencia demuestra que el diagnóstico puede ser complicado, presenta variación morfológica que provoca molestia por la apariencia estética y morfología irregular, la corona suele ser más grande, presenta generalmente, una fisura, surco o depresión en la unión de los dientes implicados, que podría delinear dos dientes (Tarasing y Balaji, 2010; Neves et al., 2002; Tannenbaum y Ailing, 1999).

No hay disminución en el número de las piezas dentales en el arco (Beltes y Haung, 1997; Peyrano y Zmener, 1995), y las coronas anormales deben ser contadas como una pieza (Tumen et al., 2007).

Radiográficamente, aparenta ser solo una cámara pulpa; el examen radiográfico es necesario para delimitar los estratos involucrados en la geminación y si esta es total o solo coronaria (Juárez et al., 2004; Hernández et al., 2002).

Usualmente presenta una cámara pulpar y un canal radicular (Gunduz y Acikgoz, 2006; Prabhakar, Nikhil y Raju, 2004; Beltes y Haung, 1997).

Diagnóstico

Un buen examen clínico, la historia del paciente, y el examen radiográfico son necesarios para proveer la información requerida a fin realizar el diagnóstico de las

aberraciones morfológicas que provoca la geminación, y tener una idea de la anatomía del canal radicular (Saxena, Pandey y Kamboj, 2008; Nahmias y Rampado, 2002). Un diagnóstico correcto en esta alteración de desarrollo, implica que se maneje un mejor pronóstico para el paciente (Tarasing y Balaji, 2010).

En muchos casos la sintomatología es mínima, lo cual provoca generalmente, problemas estéticos y la ocupación de espacio correspondiente a otras piezas dentales, lo que puede llevar a apiñamiento y a dificultad en la erupción del resto de piezas dentales (Hernández et al., 2002).

Es muy importante utilizar exámenes complementarios, tales como radiografía periapical, oclusal y panorámica, para decidir el plan de tratamiento adecuado (Guimaraes, Firoozmand, Almeida, 2007).

Diagnostico diferencial

La terminología fusión y geminación dental se utilizan para definir dos diferentes alteraciones morfológicas, caracterizadas por la formación de un diente clínicamente ancho. A pesar de que existe un número considerable de casos reportados en la literatura, el diagnóstico diferencial entre estas anormalidades es difícil (Tarasing y Balaji, 2010). Desde el punto de vista clínico siempre se genera confusión para decidir si el diente es geminado o fusionado, por sus similitudes, y no siempre es posible diferenciarlo de la fusión si esta se lleva a cabo con un supernumerario (Weinstein et al., 2010; Mohapatra et al., 2010; Braun et al., 2003).

Algunos autores toman la fusión y geminación como sinónimos y otros los diferencian contando los dientes presentes en el arco, o por la forma de la raíz (Saxena et al., 2008; Caliskan, 1992). Moody y Montgomery (1934) y Lowell y Solomon (1964) en Braun et al. (2003) usaron el término de “diente doble” por la dificultad para diferenciarlos. Dependerá del doble diente y del número de dientes en la dentición afectada, para que se clasifique como: fusión, geminación o concrecencia (Thirumalaisamy, Baskaram, Jeyanthi y Kumar, 2012), definida esta última como la unión de dos gérmenes dentarios en desarrollo a nivel de cemento radicular (Law et al., 1994).

La geminación se confunde con la fusión, pero la primera demuestra solamente un canal radicular con una ancha cavidad pulpar (Nilton, Nascimento y Patriarca, 2010).

Efectos adversos o complicaciones

Ausencia de armonía en la relación del tamaño horizontal y vertical de la corona, de los dientes antero maxilares, o de la dentición permanente que es estéticamente inaceptable (Tomazinho et al., 2009; David et al., 1997).

- Efecto adverso en la exfoliación de las piezas, que produce desviación de las piezas permanentes, a veces retrasa su erupción, y resulta en otros problemas estéticos (Tarasing y Balaji, 2010; Pinkham et al., 1996).
- Susceptibilidad a caries dental, enfermedad periodontal, hacinamiento, mal posición e impactación de los dientes adyacentes, debido al mayor volumen de la corona del diente afectado (Sener et al., 2012; Tomazinho et al., 2009; Turkaslan et al., 2007).

Tratamiento

En cuanto al tratamiento, la diferenciación entre geminación y fusión no es de importancia crítica, según Kim & Jou (2000) en Braun et al. (2003). La geminación puede requerir tratamiento por razones estéticas, ortodónticas y funcionales, por lo que se debe coordinar un procedimiento interdisciplinario para el éxito del tratamiento del diente geminado (Hong et al., 2006).

La fisura entre las dos coronas es más susceptible a caries, por lo que es necesario colocar sellantes de fosas y fisuras preventivamente.

La principal complicación periodontal se produce por la presencia de fisuras en la unión de las piezas implicadas, si estas son profundas y se extienden subgingivalmente tienen la posibilidad de acumular biofilme dental, por lo que la higiene es imprescindible para mantener la salud periodontal (Tarasing y Balaji, 2010; Aryanpour, Bercy y Van Nieuwenhuysen, 2002).

El tratamiento generalmente consiste en la eliminación de la asimetría, lo que puede llevar a realizar endodoncia y ortodoncia (Hernández et al., 2002).

Una opción de tratamiento es la reducción de la amplitud mesiodistal con la finalidad de eliminar o evitar problemas oclusales; si la reducción se realiza de manera progresiva, se permitirá la formación de dentina reparativa y la pulpa se contraerá (McDonald y Avery, 1998).

En la dentición permanente es posible la separación quirúrgica de los dientes, con la posterior alineación ortodóntica y restauración para remodelar la corona. Si la división de un diente geminado es necesaria por razones estéticas o funcionales, la conservación de la salud pulpar y la regeneración de los tejidos periodontales podría ser un reto (Schneider, 1985).

Si no es posible remodelar o reducir un diente doble con un único conducto, la exodoncia puede ser la alternativa y luego proceder al tratamiento de ortodoncia y/o prótesis o implantes (Cameron y Widmer, 1997).

Se debe prestar especial atención al tratamiento de canal radicular, complicado en algunos casos, pues se puede presentar fusión de canales o estar relacionado con flexión o curva de raíces (Tsesis et al., 2003; Turkaslan et al., 2007).

El tratamiento de ortodoncia puede presentar problemas porque las raíces de estos dientes, ofrecen resistencia al movimiento de cuerpo total (Hamasha y Al-Khateeb, 2004).

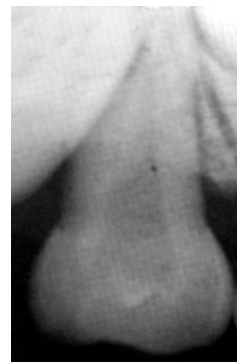
Reporte del caso

Paciente de 8 años de edad, sexo femenino. En examen clínico y radiográfico intraoral de rutina, presenta el canino superior derecho temporal más grande de lo usual, el número de dientes en el arco dental es normal. En la historia médica y familiar no se presenta ningún problema, ni proporciona datos relevantes. El canino afectado no necesitó tratamiento. En la figura 2 se puede observar el ancho mesio-distal del canino afectado mucho mayor que el del canino normal (Figura 1), la corona presenta una depresión central en vez de la cúspide pronunciada que caracteriza al canino, con una sola raíz, conducto y una amplia cámara pulpar.

Figura 1
Canino superior primario normal

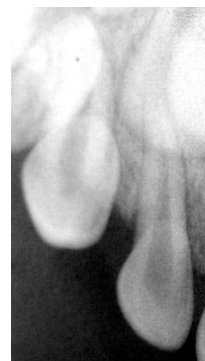

Figura 2
Canino superior primario geminado



CONCLUSIONES

Los dientes geminados son una anomalía poco común, cuyo diagnóstico puede presentar varios problemas para el clínico, también contribuye con la preocupación por las alteraciones estéticas y problemas funcionales, oclusales y de espacio. Es necesario realizar un cuidadoso examen clínico y radiográfico, y un acertado diagnóstico para reconocer la anomalía dental, decidir el destino del diente afectado, facilitar el manejo y/o condiciones de cuidado, dar el seguimiento y el tratamiento necesarios. A veces se exfolian normalmente, pero por las variaciones en la reabsorción radicular pueden exfoliarse a destiempo.

La terminología tradicional como concrecencia, fusión y geminación se debe utilizar como causa potencial embriológica de la anomalía, y no como un diagnóstico exacto. Para ayudar a distinguir entre fusión y geminación, se ha sugerido que se cuenten los dientes en el arco con la corona anómala, esta corona se toma como una pieza dental. Un conjunto completo de dientes indica geminación, mientras que un diente menos de lo normal indica fusión. Esta regla se ve comprometida si un diente normal se fusiona con un supernumerario, pues en este caso, el número de dientes es normal y la diferenciación de geminación es difícil o imposible.

Los dientes geminados son generalmente asintomáticos. Para los casos sin problemas estéticos o de ortodoncia y sin patología asociada, basta la revisión de rutina y el mantenimiento cuidadoso.

Existe un problema con el diente geminado que se refiere a la capacidad para tratar adecuadamente el diente cuando se presenta problema periodontal, en el caso que requiera endodoncia debe valorarse el aspecto del defecto periodontal y no pasarlo por alto, ya que este determinará el pronóstico de la pieza dental.

Esta anomalía, en muchas ocasiones, necesitará tratamiento multidisciplinario: endodoncia, prótesis, restaurativa, cirugía, ortodoncia, periodoncia, etc. El mejor tratamiento es el preventivo o sea sellar la pieza recién erupcionada antes de que presente problemas. El fallo en el diagnóstico y tratamiento puede causar daño permanente y/o pérdida dental.

BIBLIOGRAFÍA

- Aguilo, L. Gandia, J.L., Cibrian, R. & CATALA, M. (1999). Primary double teeth. A retrospective clinical study of their morphological characteristics and associated anomalies. *International Journal Paediatric Dentistry*, 9,175-183.
- Aryanpour, S. Bercy, P. & Van Nieuwenhuysen, J.P. (2002). Endodontic and periodontal treatments of a geminated mandibular first premolar. *International Endodontic Journal*, 35, 209-214.
- Backman, B. & Wahlin, Y.B. (2001). Variations in number and morphology of permanent teeth in 7 year old Swedish children. *International Journal of Paediatric Dentistry*, 11, 11-17.
- Beltes, P. & Haung, G. (1997). Endodontic treatment of an unusual mandibular second molar. *Endod Dent Traumatol*, 13, 96-98.
- Braham, R.L. (1995). Developmental anomalies of the dentition- a scientific review. *Pediatric Dental Journal*, 5, 105-16.
- Braun, A., Appel, T. & Frentzen, M. (2003). Endodontic and surgical treatment of a geminated maxillary incisor. *International Endodontic Journal*, 36, 380-386.
- Caliskan, M. K. (1992). Traumatic germination triple tooth. Survey of the literature and report of a case. *Endod Dent Traumatol*, 8, 130-133.
- Cameron, A. & Widmer, R. (1997). *Manual de Odontopediatría Pediátrica*. Madrid: Harcourt, 192-93.
- David, H.T., Krakoviak, P.A. & Pirani, A.B. (1997). Nonendodontic coronal resection of fused and geminated vital teeth. *Oral Surgery Oral Medicine Oral Pathology*, 83, 501-5.
- Guimaraes, C.L.A., Firoozmand, L.M. & Almeida, J.D. (2008). Double teeth in primary dentition: Report of two cases. *Med Oral Patol Oral Cir Bucal*, 13(1): 77-80.
- Gunduz, K. & Acikgoz, A. (2006). An unusual case of talon cusp on a geminated tooth. *Braz Dental Journal*, 17(4): 343- 346.
- Hassan, F.S. & Al- Sanaj, F.R. (1989). Fusion of primary teeth: A case report. *Quintessence International*, 20(2): 149-152.
- Hamasha, A.A. & Al-Khateeb, T. (2004). Prevalence of fused and geminated teeth in Jordanian adults. *Quintessence International*, 35, 556-59.
- Hernández, G.J.M., Torres, L.D., Infante, C.P. & Gutierrez, P.J.L. (2002). Geminación dental: presentación de un caso. *Medicina Oral*, 7, 71-3.
- Hong, H.H., Tsai, A.I., Liang, C. H., Kuo, S.B., Chen, C.C., Tsai, T.P. & Lu, C.F. (2006). Preserving pulpal health of a geminated maxillary lateral incisor through multidisciplinary care. *International Endodontic Journal*, 39,730-737.
- Juárez, B.N., Montriño, B.C. & Antunes, B.E. (2004). Tratamiento endodóntico en un incisivo lateral superior izquierdo con geminación: presentación de un caso clínico. *Medicina Oral*, 6(1): 18-21.
- Karacay, S., Guven, G. & Koymen, R. (2006). Management of a fused central incisor in association with a macrodont lateral incisor: A case report. *Pediatric Dentistry*, 28(4): 336- 40.
- Koenen, D.J. & Pahncke, D. (2008). Geminación or fusion: use of a CT scan to assist in diagnosis and endodontic treatment of a maxillary second molar - a case report. *Endodontic Journal*, 2(2): 145-151.
- Kremeier, K., Pontius, O, Klaiber, B. & Hulsman, M. (2007). Nonsurgical endodontic management of a double tooth: A case report. *International Endodontic Journal*, 40, 908-15.

- Law, L., Fishelberg, G., Skribner, J.E. & Lin, L.M. (1994). Endodontic treatment of mandibular molars with concrescence. *Journal of Endodontics*, 20, 562-4.
- McDonald, R.E. & Avery, D.R. (1998). *Odontología Pediátrica y del Adolescente. Enfermedades Adquiridas y del Desarrollo de los dientes*. España: Editorial Harcourt.
- Mohapatra, A., Prabhakar, A.R. & Raju, O.S. (2010). An unusual triplication of primary teeth. A rare case report. *Quintessence International*, 41, 815-20.
- Nahmias, Y. & Rampado, M.E. (2002). Root-canal treatment of a trifold crown premolar. *International Endodontic Journal*, 35, 390-94.
- Neves, A.A., Neves, M.L.A. & Farinhas, J.A. (2002). Bilateral connotation of permanent mandibular incisors: a case report. *International Journal Pediatric Dent*. 12:61-65.
- Nilton, A., Nascimento, C.M. & Patriarca, J.J. (2010). Dental gemination in the inferior canine in both dentition. Case report. *International Journal of Morphology*, 28(3):873-74.
- Nirmala, S.V.S.G., Velpula, L., Nuvvula, S. & Mallineri, S. (2012). An unusual occurrence of geminated primary tooth with Talon's cusp. *Journal of Dr. NTR University of Health Sciences*, 1(3):187-191.
- Pinkham, J.R., Casamassino, P.S., Fulds, H.W., Mc Tique, D.J. & Nowak, A. (1996). *Odontología Pediátrica*. Mexico: Editorial McGraw.
- Prabhakar, A.R., Nikhil, M. & Raju, D.S. (2004). Triple teeth: Case report of an unusual fusion of three teeth. *Journal of Dentistry for Children*, 71(3), 206-208.
- Peyrano, A. & Zmener, O. (1995). Endodontic management of mandibular lateral incisor fused with supernumerary tooth. *Endodontic & Dental Traumatology*, 11, 196-198.
- Saxena, A., Pandey, R. K. & Kamboj, M. (2008). Bilateral fusion of permanente mandibular incisors: A case report. *Journal Indian Soc. Pedod. Prevent. Dent*. 32-33.
- Schneider, P.E. (1985). Mirror- image twins with geminated incisors. Report of a case. *Quintessence International*, 6, 429-431.
- Sener, S., Unler, N., Basciftci, F.A. & Bosdeg, G. (2012). Bilateral geminated teeth with talon cusps: A case report. *Eur. Journal Dent*. 6(4), 440-44.
- Shariff, S., Nair, P. & Kashyap, R. (2010). Diagnosis and successful management of endodontic-periodontal complication in germination: a case report. *Journal Endod*, 4(4), 279-284.
- Siqueira, F.V.C., Braga, T.L., Martins, M. A., Raitz, R. & Martins, M. (2004). Fusion dental and dens evaginatus in the permanent dentition: literature review and clinical case report with conservative treatment. *Journal of Dentistry for Children*, 71(1), 69-72.
- Tarasing, P. & Balaji, K. (2010). Gemination in primary teeth- A Report of Two Clinical Cases. *Annals and Essences of Dentistry*, 2(2), 48-51.
- Tannenbaum, K.A. & Ailing, E.E. (1999) Anomalous tooth development: case reports of germination and twinning. *Oral Med. y Oral Path*, 16:883-87.
- Thirumalaisamy, E., Baskaram, P., Jeyanthi, K. & Kumar, S. (2012) *Journal of Oral and Maxillofacial Pathology*, 16(3), 411-13.
- Tomazinho, F. S.F., Baratto- Filho, F. Leonardi, D.P., Haragushiku, G. & Campos, E.A. (2009). Occurrence of talon cusp on a geminated maxillary central incisor: a case report. *Journal of Oral Science*, 51 (2), 297-300.
- Tsesis, I., Steinbock, N., Rosenberg, E. & Kaufman, A.Y. (2003). Endodontic treatment of developmental anomalies in posterior teeth: treatment of geminated/ fused teeth- report of two cases. *International Endodontic Journal*, 36, 372-79.
- Tumen, E.C., Hamanci, N., Kaya, F.A., Tumen, D.S. & Celenk, S. (2008). Bilateral twinned teeth and multiple supernumerary teeth: A case report. *Quintessence International*, 39, 567-72.
- Turkaslan, S., Gokce, H.S. & Dalkiz, M. (2007). Esthetic Rehabilitation of bilateral geminated teeth: A case report. *European Journal of dentistry*, 1, 199-191.
- Weinstein, T., Rosano, G., Falbro, M. & Taschieri, S. (2010). Endodontic treatment of a geminated maxillary second molar using an endoscope as magnification device. *International Endodontic Journal*, 43, 443-450.